© КОЛЛЕКТИВ АВТОРОВ, 2020

С. А. Ракул, К. В. Поздняков, Р. А. Елоев

ОРГАНОСОХРАНЯЮЩИЕ ОПЕРАЦИИ ПРИ СЛОЖНЫХ ОПУХОЛЯХ ПОЧЕК

Санкт-Петербургское государственное бюджетное учреждение здравоохранения «Городская больница № 40», Санкт-Петербург, Россия

Автор для связи: С. А. Ракул – д.м.н., заведующий урологическим отделением Санкт-Петербургского государственного бюджетного учреждения здравоохранения «Городская больница № 40», Санкт-Петербург, Россия; e-mail: 79119257502@yandex.ru

Цель: проанализировать результаты лечения больных РП с выполненной органосохраняющей операцией при крупных и сложных опухолях почки (индекс RENAL ⩾10).

Материалы и методы. За период с 2013 по 2018 г. выполнена 361 операция по поводу новообразований почек, из них 207 (57,34%) – органосохраняющие. Оценку сложности опухоли проводили по нефрометрической системе RENAL. Группу опухолей с индексом RENAL-10–12 вошли 44 (21,26%) пациента. Классификацию послеоперационных осложнений проводили по системе Clavien–Dindo. Проводили анализ скорости клубочковой фильтрации (СКФ) до операции и на 1–3-и сутки после операции.

Результаты. В группе сложных опухолей (индекс RENAL-10–12) новообразования cT1a, cT1b и cT2a встретились в 6 (13,64%), 31 (70,45%) и 7 (15,91%) наблюдениях соответственно. Робот-ассистированный доступ использован в 95% случаев, лапароскопический – в 5%. Медиана длительности операции составила 190 [170; 215] мин, медиана кровопотери – 150 [100; 300] мл. Интраоперационные осложнения зафиксированы у 2 (4,55%) пациентов. Послеоперационные осложнения возникли в 22,73% наблюдений, из них в 3 (6,82%) соответствовали Grade I–II, в 7 (15,91%) – Grade III. Операция с тотальной, сегментарной ишемией и без ишемии проведена 31 (70,45%), 12 (27,27%) и 1 (2,27%) пациенту соответственно. Медиана продолжительности тотальной ишемии составила 20,0 [17; 25] мин. Положительный хирургический край выявлен у 1 (2,27%) пациента. У 46,51% прооперированных снижения СКФ в раннем послеоперационном периоде не было, у 28% пациентов СКФ снизилась более чем на 20%. В среднем СКФ снизилась на 6,01%.

Выводы. Органосохраняющие операции при сложных опухолях остаются эффективной альтернативой радикальной нефрэктомии, демонстрируют приемлемый уровень послеоперационных осложнений, снижения СКФ и низкий уровень частоты ПХК.

Ключевые слова: рак почки, резекция почки, осложнения, робот-ассистированная резекция почки

Авторы заявляют об отсутствии конфликта интересов. Для цитирования: Ракул С.А., Поздняков К.В., Елоев Р.А. Органосохраняющие операции при сложных опухолях почек. Урология. 2020;6:00–00

Doi: https: //dx.doi.org/10.18565/urology.2020.6.00-00

Введение. Актуальность рака почки (РП) определяется его сравнительно высокой распространенностью, которая составляет 2–3% в структуре общей онкологической заболеваемости [1]. В России в 2015 г. выявлено более 11 тыс. новых случаев этого заболевания, 10-летний прирост составил 40–48% [2]. Основной метод лечения РП – хирургический. Органосохраняющие операции являются методом выбора лечения локализованных форм РП во всех случаях, когда это технически осуществимо [3, 4]. Этот вид хирургического лечения демонстрирует сопоставимые онкологические результаты [5–7] при существенно меньшем влиянии на почечную функцию по сравнению с радикальной нефрэктомией, что приводит к увеличению общей выживаемости [8, 9]. С активным внедрением роботизированной хирургии опыт и качество выполнения органосохраняющих операций прогнозируемо росли, что сделало возможным выполнение резекций почек при крупных и сложных опухолях [10]. Однако в современной отечественной литературе представлено небольшое количество научных работ, посвященных органосохраняющим операциям при этих вариантах опухолей почек.

Стадирование онкологического процесса в почке, а соответственно, и выбор тактики лечения преимущественно осуществляют на основании размера опухоли. Однако этого параметра недостаточно для оценки сложности оперативного вмешательства и прогнозирования интра- и послеоперационных осложнений. С этой целью в хирургическую практику были введены различные стандартизированные нефрометрические системы: RENAL, PADUA, C-Index, DAP и др. [11–14]. Наиболее часто используют шкалу RENAL, которая учитывает размер опухоли, характер ее роста, близость к чашечно-лоханочной системе, а также отношение новообразования к полярным линиям почки. Исходя из вышеуказанных критериев, опухоли присваивается определенное количество баллов. При индексе 4–6 баллов опухоли считаются низкой степени сложности, 7–9 – средней, 10–12 баллов – высокой степени сложности.

Цель исследования: проанализировать результаты лечения больных РП, которым выполнялась органосохраняющая операция при крупных и сложных опухолях почки (индекс RENAL ⩾10)

Материалы и методы. Проведен ретроспективный анализ результатов лечения пациентов, прооперированных в СПбГБУЗ «Городская больница № 40» с 2013 по 2018 г.

За указанный период времени нами выполнена 361 операция по поводу новообразования почки, из них 207

Bionika media

(57,34%) – органосохраняющие. Всем пациентам в рамках предоперационного обследования была проведена компьютерная томографию с контрастным усилением и созданием трехмерной модели с целью определения размера, локализации опухоли, оценки архитектоники сосудов почки и непосредственно новообразования. Для оценки возможности выполнения органосохраняющей методики и прогнозирования осложнений оперативного вмешательства мы использовали нефрометрическую шкалу RENAL.

Клинические данные наблюдаемых нами пациентов представлены в *табл. 1*. При оценке по шкале RENAL новообразование высокой степени сложности (индекс – 10–12, 1-я группа) зафиксировано у 44 (21,26%) пациентов, средней степени (индекс – 7–9, 2-я группа) – у 106 (51,21%) и низкой (индекс – 4–6, 3-я группа) – у 57 (27,54%). В первой группе преобладали пациенты мужского пола (70,5%), медиана возраста пациентов составила 58 лет, индекса массы тела – 28 кг/м^2 и размера опухоли – 5,3 см. Вторая и 3-я группы достоверно различались только меньшим размером опухоли.

В 1-й группе пациентов только у каждого десятого (13,64%) диагностирована стадия cT1a, преобладали опухоли стадии cT1b (70,45%) и практически у каждого шестого (15,91%) выявлены более крупные образования (стадия cT2a). Особенностью небольших опухолей (до 4 см) этой группы стал их интрапаренхиматозный рост (*рис. 1*). Во 2-й и 3-й группах значительно преобладали пациенты с малыми опухолями (cT1a) – в 59,05 и 91,23% случаев соответственно, опухоли большего размера встречались в 40,95 и 8,77% наблюдений соответственно.

Сахарный диабет и гипертоническая болезнь как заболевания, влияющие на функцию почки, регистрировали у 7,02–9,90 и 35,09–40,95% пациентов с отсутствием достоверных различий между исследуемыми группами. Медиана скорости клубочковой фильтрации (СКФ) до операции также была сопоставимой во всех группах. Однако в каждой из них у 11,36–16,98% обследованных зафиксировано снижение этого показателя – менее 60 мл/мин/1,73 м^2.

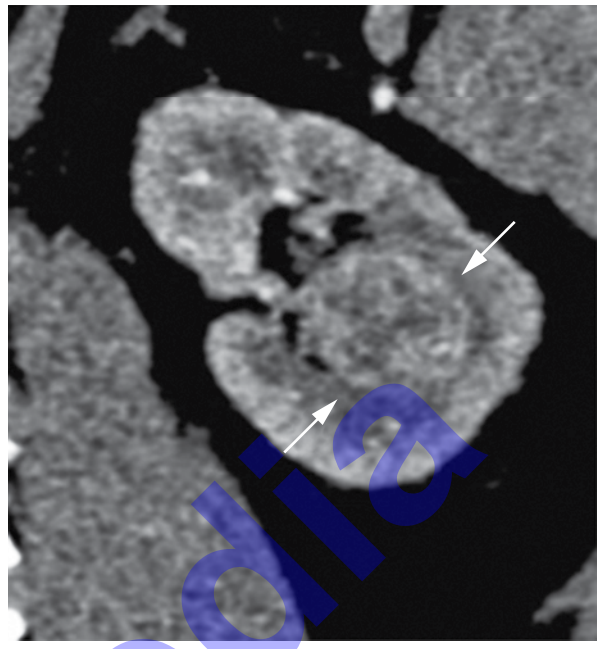

Рис. 1. Компьютерная томограмма. Интрапаренхиматозное новообразование левой почки cT1a (индекс RENAL 10)

Вмешательств почки?

Особенности выполнения оперативных вмешательств почки при опухолях высокой степени сложности

Виды оперативных доступов, использованных при резекции опухоли почки, представлены на *рис. 2*. При индексах RENAL-10–12, -7–9 и -4–6 робот-ассистированные операции выполнены в отношении 95,45, 71,43 и 43,86% пациентов соответственно. К остальным применялись лапаро-

Таблица 1

Клиническая характеристика пациентов

	1-я группа	2-я группа	3-я группа	*P*
Число пациентов, *n* (%)	44 (21,26)	106 (51,21)	57 (27,54)	-
Пол, м/ж,%	70,45/29,55	48,11/51,89	45,61/ 54,39	-
Возраст, *Me* [Q25; Q75], лет	57,8 [51,2; 65,5]	61.4 [53,8; 68,8]	62,9 [53,0; 68,5]	1,2 0,8 1,3 0,6
ИМТ, *Me* [Q25; Q75]	28 [25; 30]	28 [24; 31]	28 [25; 31]	1,2 0,9 1,3 0,7
Размер новообразования, *Me* [Q25; Q75], см	5,3 [4,4; 6,7]	3,8 [3,0; 4,6]	2,7 [2,1; 3,7]	1,2<0,000 1,3<0,000
Клиническая стадия заболевания, *n* (%)				-
cT1a	6 (13,64)	62 (59,05)	52 (91,23)	
cT1b	31 (70,45)	43 (40,95)	3 (5,26)	
cT2a	7 (15,91)	-	2 (3,51)	
Сахарный диабет, *n* (%)	4 (9,09)	9 (8,57)	4 (7,02)	1,2 0,9 13 0,7
Гипертоническая болезнь, *n* (%)	16 (36,36)	43 (40,95)	20 (35,09)	1,2 0,6 1,3 0,9
СКФ до операции, *Me* [Q25; Q75], мл/мин/1,73 м^2	86,7 [74,7; 94,3]	81,4 [64,9; 97,0]	76,2 [62,4; 92,7]	1,2 0,2 1,3 0,5
СКФ до операции, мл/мин/1,73 м^2, *n* (%)				
>90	17 (38,64)	38 (35,85)	16 (28,07)	-
60–89,9	22 (50,0)	49 (46,23)	32 (56,14)	
30–59,9	5 (11,36)	18 (16,98)	9 (15,79)	
<30	0	1 (0,94)	0	

Примечание. СКФ – скорость клубочковой фильтрации.

Bionika media

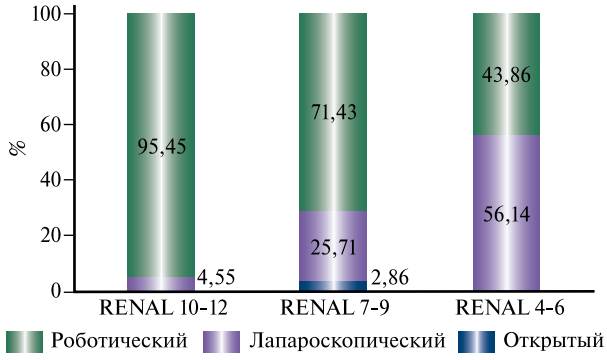

Рис. 2. Частота использования различных оперативных доступов для резекции почки

скопические методики. Только 3 (1,45%) больных были прооперированы открытым доступом.

Робот-ассистированную и лапароскопическую резекции почки выполняли по сходной методике. Операции осуществляли трансабдоминальным или ретроперитонеальным доступом по стандартным методикам. В первом случае основные этапы вмешательства включали мобилизацию толстой и/или двенадцатиперстной кишки, препарирование почечной ножки, выделение почки и новообразования. Второй доступ применяли при локализации новообразования в области нижнего полюса почки и/или по задней ее поверхности. В таких случаях в поясничной области с помощью баллонного диссектора создавали рабочее пространство с последующим выделением почечной ножки и новообразования. Для уточнения границ новообразования, нанесения демаркационной линии на поверхность почки, локализации крупных сосудов, питающих непосредственно новообразование, использовали интраоперационную ультразвуковую навигацию. При робот-ассистированных операциях использовали функцию Tile Pro, которая позволяет отображать картину в режиме реального времени на экране консоли роботической системы.

В зависимости от особенностей архитектоники почечных сосудов и сосудов, питающих непосредственно опухоль, мы использовали различные типы ишемии почки: без пережатия почечных сосудов, сегментарную и тотальную ишемию. При нескольких почечных артериях или раннем делении основной почечной артерии на ветви и возможности выделения сегментарных артерий и их временного клипирования применяли методику сегментарной ишемии. С целью снижения тяжести ишемического поражения почечных канальцев на фоне полного пережатия сосудов почки, уменьшения кортикального вазоспазма, восстановления оптимальной почечной перфузии и нормализации оксигенации тканей почки мы проводим нефропротективную терапию (внутривенное введение манитола перед созданием тотальной ишемии почки и фуросемида после снятия сосудистого зажима с почечной ножки).

Одним из залогов успешности выполнения вмешательства служит «сухое» операционное поле, обеспечивающее условия для качественной визуализации и возможности для максимального сохранения функционирующей паренхимы органа, целостности чашечно-лоханочной системы (ЧЛС), правильной обработки интрапаренхиматозных сосудов, сокращения частоты положительного хирургического края (ПХК). При повреждении ЧЛС проводили ушивание дефекта. Второй ряд швов (реконструкция паренхимы почки) накладывали после удаления зажимов с почечных сосудов, что позволило дополнительно сократить продолжительность периода ишемии.

При интрапаренхиматозном росте опухоли после визуализации новообразования при помощи интраоперационной УЗ-навигации выполняли рассечение почечной паренхимы над новообразованием и энуклеацию опухоли с последующим прошиванием интрапаренхиматозных сосудов и восстановлением целостности паренхимы почки.

При резекции крупных образований, выполняющих один из полюсов почки, проводили операцию по типу геминефрэктомии с восстановлением герметичности ЧЛС, лигированием крупных сосудов и сопоставлением паренхимы.

Удаленное новообразование и паранефральную клетчатку подвергали патоморфологическому исследованию с целью морфологической верификации диагноза и определения распространенности онкологического процесса.

Классификацию послеоперационных осложнений осуществляли по системе Clavien–Dindo [15]. Любое атипичное течение послеоперационного периода трактовалось как осложнение.

Статистическая обработка результатов выполнена с применением стандартных программ для персональных компьютеров (MS Offise Excel и Statistica 8.0 (StatSoft Inc., США)). Сравнение независимых групп проводили непараметрическими методами: U-критерий Манна–Уитни и критерий Краскела–Уоллиса – для сравнения количественных и критерий χ^2 Пирсона – для качественных признаков. Сопоставление зависимых групп результатов проводили с помощью критерия Вилкоксона. Статистически

Таблица 2

Интра- и послеоперационные данные оперированных пациентов

	1-я группа	2-я группа	3-я группа	*P*
Длительность операции, *Me* [Q25; Q75], мин	190 [170; 215]	160 [130; 185]	130 [100; 155]	1,2<0,00 13<0,00
Кровопотеря, *Me* [Q25; Q75], мл	150 [100; 300]	100 [50; 300]	100 [50; 250]	1,2 0,2 1,3 0,1
Удаление дренажей, *Me* [Q25; Q75], сут.	1 [0; 2]	1 [0; 2]	1 [0; 1]	1,2 0,2 1,3 0,5
Гемотрансфузии, *n* (%)	3 (6,82)	5(4,76)	2 (3,51)	1,2 0,6 1,3 0,5
Длительность пребывания в стационаре, *Me* [Q25; Q75], сут.	5 [5; 7]	6 [5; 7]	5 [4; 6]	1,2 0,5 1,3 0,9

Bionika media

Таблица 3

Интра- и послеоперационные осложнения резекции почки

Осложнения		1-я группа (%)	2-я группа (%)	3-я группа (%)	*P*
Интраоперационные		2(4,55)	6 (5,71)	2 (5,27)	1,2 0,8 1,3 0,8
Послеоперационные	Grade I–II	2 (4,55)	9 (8,49)	1 (1,75)	1,2 0,4 1,3 0,4
	Grade III	7 (15,91)	10 (9,43)	5 (8,77)	1,2 0,3 1,3 0,3
	Grade IV	-	-	1 (1,75)	-
	Grade V	-	-	-	-
Всего		10 (22,73)	23 (21,9)	9 (15,79)	1,2 0,9 1,3 0,3

значимым для всех показателей считался критерий достоверности $p \leqslant 0{,}05$.

Результаты исследования. Медиана наблюдения за пациентами составила 38,6 [22,4; 61,8] мес. Как следует из представленных в *табл. 2* данных, только продолжительность оперативного вмешательства достоверно зависела от сложности новообразования, тогда как остальные параметры (объем кровопотери, частота гемотрансфузии, длительность пребывания в стационаре) статистически значимо не различались.

Распределение интра- и послеоперационных осложнений в зависимости от индекса шкалы RENAL представлено в *табл. 3*. Интраоперационые осложнения зафиксированы у 10 (4,83%) пациентов. Они включали кровотечение объемом более 500 мл у 6 пациентов, а также повреждение внутренних органов (селезенки и диафрагмы) – у 2. Оба – в группе сложных опухолей. Частота интраоперационных осложнений во всех группах была сопоставимой ($p > 0{,}5$).

В послеоперационном периоде мы зафиксировали 42 осложнения у 40 (19,32%) прооперированных. В 1-й группе в 2 (4,55%) наблюдениях развились осложнения, потребовавшие медикаментозной терапии (Grade I–II) и в 7 (15,91%) – серьезные послеоперационные осложнения (кровотечения и мочевые свищи, Grade III), потребовавшие хирургической коррекции. Во 2-й и 3-й группах несерьезные осложнения диагностированы в 1,7–8,49%, серьезные – в 8,77–9,43% случаев соответственно. Жизнеугрожающее осложнение (инфаркт миокарда) развилось только у 1 пациента из 3-й группы и разрешилось после коронарного стентирования. Ни одного случая смерти ни во время, ни после операции зафиксировано не было.

Также мы оценивали параметры и виды ишемии почки, их влияние на почечную функцию (*табл. 4*). В *табл. 4* приведены данные о вариантах использованной ишемии почки в зависимости от степени сложности опухоли. В группе пациентов с индексом RENAL-10–12 преобладающим (70,45%) вариантом ишемии оказалась тотальная тепловая ишемия. Возможности применения сегментарной ишемии были реализованы несколько реже – у трети (27,27%) пациентов. В группах пациентов с индексом RENAL-7–9 и -4–6 практически с равной частотой применялась тотальная или сегментарная ишемия. Операции без ограничения кровотока в почке преимущественно проводились при новообразованиях небольших размеров, локализованных в корковом слое паренхимы почки. Медиана продолжительности тотальной тепловой ишемии составила 20, 17 и 13 мин в 1, 2 и 3-й группах соответственно. Только в каждом 6-м (15,91%) случае при сложных новообразованиях она превышала 25 мин.

Злокачественный характер образований достоверно чаще определялся в 1-й группе (93,18%) пациентов по сравнению со 2-й (83,01%) и 3-й (73,68%) группами (*табл. 5*). Распространение опухоли за пределы капсулы почки и/или инвазия в почечный синус зафиксированы у 3,72–10,87% пациентов в отсутствие достоверных различий между группами. Положительный хирургический край зафиксирован в единичных случаях в группах высокой и средней сложности (1,89–2,27%). Парадоксально, но в 1-й группе рецидив новообразования встречался в 2 раза (2,44%) реже, чем во 2-й (4,55%) и 3-й (4,76%) группах соответственно. Однако различие это было недостоверным ($p > 0{,}05$).

Анализ СКФ проведен пациентам в дооперационном и раннем послеоперационном периодах на 1–3-и сутки после операции (*табл. 6*). В 1-й группе более, чем у половины (53,49%) пациентов снизилась СКФ, при этом более, чем у каждого четвертого (27,91%), больше, чем на 20%. Сходные результаты нами получены и во 2-й группе. В 3-й группе (опухоли почки минимальной сложности) эти показатели

Таблица 4

Варианты и параметры ишемии почки при оперативном вмешательстве

Показатель	1-я группа	2-я группа	3-я группа
Тип ишемии, *n* (%)			
Без ишемии	1 (2,27)	15 (14,42)	11 (19,3)
Сегментарная	12 (27,27)	19 (18,27)	10 (17,54)
Тотальная	31 (70,45)	70 (67,31)	36 (63,16)
Продолжительность тотальной ишемии, Med [Q25; Q75], мин	20,0 [17; 25][1]	17,0 [12; 21][2]	13,0 [9; 16][3]
Тотальная ишемия >25 мин, *n* (%)	7 (15,91)[4]	6 (5,77)[5]	0

12 различия между группами достоверны ($p \leqslant 0{,}05$).
13 различия между группами достоверны ($p \leqslant 0{,}05$).
45 различия между группами не достоверны ($p > 0{,}05$).

Bionika media

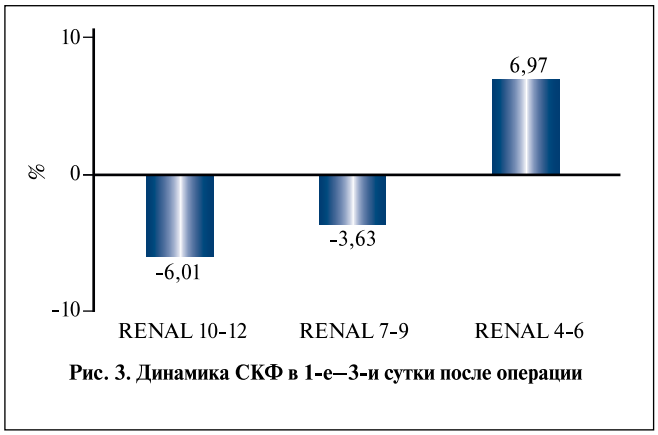

Рис. 3. Динамика СКФ в 1-е–3-и сутки после операции

достоверно различались: у 2/3 наблюдаемых показатель СКФ не ухудшился и только у 8,77% пациентов снизился более чем на 20% ($p<0,05$).

На *рис. 3* отображена динамика изменения СКФ после хирургического вмешательства. В 1-й группе пациентов отмечено наиболее значимое среднее снижение уровня СКФ – на 6,01%. Во 2-й группе СКФ снизилась на 3,63%, в 3-й группе зафиксирован рост этого показателя на 6,97%.

Обсуждение. В последние годы развитие хирургической техники, совершенствование методик оперативных вмешательств, накопление опыта хирургов позволили расширить показания к органосохраняющим операциям при РП, включив более крупные и сложные образования [16–19]. Ведущие руководства рекомендуют выполнять резекцию почки во всех случаях, когда это позволяют опыт хирурга, технические возможности и это не вредит онкологическим результатам [20; 21]. В своей клинической практике мы придерживаемся подобной тактики с 2013 г. [10].

Органосохраняющие операции при крупных и сложных опухолях – весьма трудоемкие вмешательства, требующие большого хирургического опыта и серьезного предоперационного планирования. Так, по данным литературы, частота выполнения резекций почек при стадии cT1b составляет 11–50%, при cT2a – только 1–10% [7, 22, 23]. Однако частота малоинвазивных органосохраняющих операций при крупных опухолях (cT1b) составляет 13–15% [24, 25] и совсем незначительна при стадии cT2 – 2–3%) [26, 27]. В нашей выборке этот показатель составил 4,35% от общего числа выполненных резекций почек.

При выполнении органосохраняющих операций при крупных и сложных опухолях чаще всего прибегают к открытому доступу (56–59%), робот-ассистированная методика используется в 27–44% случаев, традиционный лапароскопический доступ – в 12% [28, 29]. D. B. Hennessey et al. сообщают, что частота органосохраняющих операций при опухолях с индексом RENAL⩾10 составляет всего 12,4% [30]. В подобных клинических ситуациях нами практически во всех случаях использован хирургический робот да Винчи и только в 5% случаев выбран доступ с применением лапароскопической техники. Открытый доступ в данной выборке пациентов не использовался.

Органосохраняющие операции сопровождаются массой осложнений, чем при нефрэктомиях. Отмечается, что чем больше размер и сложнее расположение опухоли, тем выше вероятность интра- и постоперационных осложнений [16]. Частота послеоперационных осложнений после робот-ассистированной резекции почки при крупных опухолях (T1b–T2 стадии) составляет 4–23% [31, 32]. В исследовании [17] послеоперационные осложнения после робот-ассистированной резекции почек при сложных опухолях (PADUA ⩾10) возникли в 29% случаев. В нашей выборке анализ показал, что частота развития послеоперационных осложнений составила 23,0%, а количество серьезных осложнений (Clavien–Dindo ⩾3) – 16%.

Выполнение органосохраняющей операции при крупных и сложных опухолях требует увеличения времени ишемии. Так, при робот-ассистированной резекции опухолей стадии T1b в 18–53% случаев продолжительность ишемии превышает 25 мин [33, 34]. Результаты многоцентрового исследования показали, что медиана тепловой ишемии почек при робот-ассистированной резекции сложных опухолей составляет 23 мин [30]. В нашей работе этот показатель

Таблица 5

Онкологические результаты резекции почки

	1-я группа	2-я группа	3-я группа	*P*
Рак почки, *n* (%)	41 (93,18)	88 (83,01)	42 (73,68)	^{1,2}<0,1 ^{1,3}<0,02
pT3a, *n* (%)	3 (3,72)	10 (9,43)	2 (4,44)	^{1,2}<0,5 ^{1,3}<0,6
ПХК, *n* (%)	1 (2,27)	2 (1,89)	0	^{1,2}<0,9
Рецидив новообразования, n (%)	1 (2,44)	4 (3,77)	2 (4,76)	^{1,2}<0,5 ^{1,3}<0,6

Примечание. ПХК – положительный хирургический край.

Таблица 6

Частота изменений СКФ в раннем послеоперационном периоде

Скорость клубочковой фильтрации	1-я группа	2-я группа	3-я группа
Без снижения	46,51%	43,56%	61,4%
Снижение до 20%	25,58%	27,72%	29,82%
Снижение более 20%	27,91%^{1}	28,71%^{2}	8,77%^{3}

^{13} различия между группами достоверны ($p\leqslant0,05$)
^{12} различия между группами не достоверны ($p>0,05$).

Bionika media

составил 20 мин, а время тепловой ишемии более 25 мин зафиксировано лишь в 16% случаев.

Частота ПХК составляет 3% и 4–8% при стадии cT1b и cT2 соответственно [35, 36]. A. Volpe et al. [18], выполнив 44 робот-ассистированные резекции почки пациентам со сложными опухолями, ПХК констатировали в 5% случаев, что несколько чаще, чем в нашей работе (2%). A. Raheem et al. [19] сравнили онкологические результаты пациентов с опухолями легкой, средней и высокой степеней сложности и по частоте ПХК получили сопоставимые результаты.

Анализ наших данных выявил наибольшее среднее снижение СКФ в раннем послеоперационном периоде в 1-й группе (на 6,01%) пациентов, сопоставимое с показателем 2-й группы (p>0,05). Применение нефропротективной терапии обеспечивает усиление почечного кровотока и диуреза, что в свою очередь приводит к увеличению СКФ. На фоне интраоперационного проведения нефропротективной терапии и незначительного повреждения почечной ткани при проведении резекции в группе опухолей низкой степени сложности (3-я группа) отмечено увеличение СКФ на 6,97% в раннем послеоперационном периоде.

Заключение. Органосохраняющие операции при сложных опухолях (индекс RENAL ⩾10) – эффективная и безопасная альтернатива радикальной нефрэктомии. Применение малоинвазивных подходов возможно практически при любых размерах и сложности опухоли почки. Однако робот-ассистированные операции оправданно можно рассматривать как наилучший метод с большим техническим потенциалом при резекции сложных опухолей почки, обеспечивающий наименьший уровень интра- и послеоперационных осложнений, максимальное сохранение почечной функции и приемлемые онкологические результаты. Данная методика технически сложна и требует большого хирургического опыта. Робот-ассистированная хирургия позволяет расширять показания к органосохраняющим операциям, дает возможность использования малоинвазивного подхода даже в самых сложных клинических ситуациях хирургического лечения РП.

ЛИТЕРАТУРА/REFERENCES

1. *Jemal A., Bray F., Centr M.M. et al.* Global cancer statistics. CA Cancer J. Clin. 2011;61(2):134. Doi: 10.3322/caac.20107.
2. *Kaprin A.D., Starinskiy V.V., Petrova G.V.* Malignant neoplasms in Russia in 2015 (morbidity and mortality M.: MNIOI im. P.A. Gertsena - filial FGBU «NMIRTS» Minzdrava Rossii, 2017, 250 p. Russian (Каприн А.Д., Старинский В.В., Петрова Г.В. Злокачественные новообразования в России в 2015 году (заболеваемость и смертность). М.: МНИОИ им. П.А. Герцена – филиал ФГБУ «НМИРЦ» Минздрава России, 2017, 250 с.).
3. *Ljungberg B., Bensalah K., Canfield S. et al.* EAU guidelines on renal cell carcinoma: 2014 update. Eur Urol. 2015;67(5):913–924. Doi: 10.1016/j.eururo.2015.01.005.
4. *Campbell S.C., Novick A.C., Belldegrun A. et al.* Guideline for management of the clinical T1 renal mass. J Urol 2009;182:1271–1279. Doi: 10.1016/j.juro.2009.07.004.
5. *MacLennan S., Imamura M., Lapitan M.C. et al.* Systematic review of oncological outcomes following surgical management of localized renal cancer. Eur Urol 2012;61:972–993. Doi: 10.1016/j.eururo.2012.02.039.
6. *Van Poppel H., Da Pozzo L., Albrecht W. et al.* A prospective, randomised EORTC intergroup phase 3 study comparing the oncologic outcome of elective nephron-sparing surgery and radical nephrectomy for low-stage renal cell carcinoma. Eur Urol. 2011;59:543–552. Doi: 10.1016/j.eururo.2010.12.013.
7. *Alekseyev B.Ya., Kalpinskiy A.S., Nyushko K.M. et al.* Laparoscopic partial nephrectomy: 15 years of experience. Materialy XIV Mezhdunarodnogo Kongressa Rossiyskogo obshchestva onkourologov. Onkourologiia. 2019, 86 p. Russian (Алексеев Б.Я., Калпинский А.С., Нюшко К.М. и соавторы. Лапароскопическая резекция почки: 15-летний опыт. Материалы XIV Международного конгресса Российского общества онкоурологов. Онкоурология. 2019, 86 с.).
8. *Kim S.P., Thompson H., Boorjan S.A. et al.* Comparative effectiveness for survival and renal function of partial and radical nephrectomy for localized renal tumors: a systematic review and meta-analysis. J Urol 2012;188:51–57. Doi: 10.1016/j.juro.2012.10.026.
9. *Scosyrev E., Messing E.M., Sylvester R. et al.* Renal Function After Nephron-sparing Surgery Versus Radical Nephrectomy: Results from EORTC Randomized Trial 30904. Eur Urol. 2013 Jul 2. Doi: 10.1016/j.eururo.2013.06.044.
10. *Rakul S.A., Pozdnyakov K.V., Yeloyev R.A., Pliskachevskiy N.A.* The treatment of renal cell cancer in a modern hospital: the evolution of approaches. Onkourologiia. 2018;14(2):44–53. Russian (Ракул С.А., Поздняков К.В., Елоев Р.А., Плискачевский Н.А. Практика лечения рака почки в условиях современного стационара: эволюция подходов. Онкоурология. 2018;14(2):44–53). Doi: 10.17650/1726-9776-2018-14-2-44-53.
11. *Kutikov A., Uzzo R.G. The R.E.N.A.L.* nephrometry score: a comprehensive standardized system for quantitating renal tumor size, location and depth. J Urol. 2009;182(3):844–853. Doi: 10.1016/j.juro.2009.05.035.
12. *Ficarra V., Novara G., Secco S., et al.* Preoperative aspects and dimensions used for an anatomical (PADUA) classification of renal tumours in patients who are candidates for nephron-sparing surgery. Eur Urol. 2009;56:786–793. Doi: 10.1016/j.eururo.2009.07.040.
13. *Simmons M.N., Ching C.B., Samplaski M.K. et. al.* Kidney tumor location measurement using the C index method. Juro. 2010;183:1708–1713. Doi: 10.1016/j.juro.2010.01.005.
14. *Simmons M.N., Hillyer S.P., Lee B.H., et.al.* Diameter-axial-polar nephrometry: integration and optimization of R.E.N.A.L. and centrality index scoring systems. J Urol. 2012;188(2):384–390. Doi: 10.1016/j.juro.2012.03.123.
15. *Dindo D., Demartines N., Clavien P.A.* Classification of surgical complications: a new proposal with evaluation in a cohort of 6336 patients and results of a survey. Ann Surg. 2004;240(2):205–213. Doi: 10.1097/01.sla.0000133083.54934.ae.
16. *Kim S.P., Campbell S.C., Gill I. et al.* Collaborative review of risk benefit trade-offs between partial and radical nephrectomy in the man- agement of anatomically complex renal masses. Eur Urol 2017;72:64–75. Doi: 10.1016/j.eururo.2016.11.038.
17. *Buffi N.M., Saita A., Lughezzani G. et.al.* Robot-assisted Partial Nephrectomy for Complex (PADUA Score ⩾10) Tumors: Techniques and Results from a Multicenter Experience at Four High-volume Centers. Eur Urol. 2020;77(1):95–100. Doi: 10.1016/j.eururo.2019.03.006.
18. *Volpe A., Garrou D., Amparore D. et al.* Perioperative and renal functional outcomes of elective robot-assisted partial nephrectomy (RAPN) for renal tumours with high surgical complexity. BJU Int 2014;114:903–909. Doi: 10.1111/bju.12751.
19. *Abdel Raheem A., Alatawi A., Kim D.K. et al.* Outcomes of high- complexity renal tumours with a Preoperative Aspects and Dimensions Used for an Anatomical (PADUA) score of 10 after robot- assisted partial nephrectomy with a median 46.5-month follow-up: a tertiary centre experience. BJU Int 2016;118:770–778. Doi: 10.1111/bju.13501.
20. *Ljungberg B., Hanbury D. C., Kuczyk M.A. et al.* European Association of Urology Guideline Group for renal cell carcinoma: Renal cell carcinoma guideline. Eur Urol. 2007;51:1502–1510. Doi: 10.1016/j.eururo.2007.03.035.
21. *Campbell S., Uzzo R.G., Allaf M.E., et al.* Renal mass and localized renal cancer: AUA guideline. J Urol. 2017;198:520–529. Doi: 10.1016/j.juro.2017.04.100.
22. *Olbert P.J., Maier M., Heers H. et al.* Indications for nephron-sparing surgery. Analysis over a 13-year period in the context of changing guidelines. Urologe A., 2015;54(6):804–810. Doi: 10.1007/s00120-014-3710-2.
23. *Mir M.C., Derweesh I., Porpiglia F. et.al.* Partial Nephrectomy Versus Radical Nephrectomy for Clinical T1b and T2 Renal Tumors: A Systematic Review and Meta-analysis of Comparative Studies. Eur Urol. 2017;71(4):606–617. Doi: 10.1016/j.eururo.2016.08.060.
24. *Vartolomei M.D., Matei D.V., Renne G. et.al.* Robot-assisted Partial Nephrectomy: 5-yr Oncological Outcomes at a Single European Tertiary Cancer Center. Eur Urol Focus. 2017. Doi: 10.1016/j.euf.2017.10.005.
25. *An J.Y., Ball M.W., Gorin M.A. et.al.* Partial vs Radical Nephrectomy for T1-T2 Renal Masses in the Elderly: Comparison of Complications, Renal Function, and Oncologic Outcomes. Urology. 2017;100:151–157. Doi: 10.1016/j.urology.2016.10.047.
26. *Fero K., Hamilton Z.A., Bindayi A. et.al.* Utilization and quality outcomes of cT1a, cT1b and cT2a partial nephrectomy: analysis of the national cancer database. BJU Int. 2018;121(4):565–574. Doi: 10.1111/bju.14055.
27. *Ayangbesan A., Golombos D.M., Golan R. et.al.* Surgical approach does not impact margin status following partial nephrectomy for large renal masses. J Endourol. 2018. Doi: 10.1089/end.2018.0144.

Bulka media

28. *Sagalovich D., Dagenais J., Bertolo R. et.al.* Trifecta Outcomes in Renal Hilar Tumors: A Comparison Between Robotic and Open Partial Nephrectomy. J Endourol 2018;32(9):831–836. Doi: 10.1089/end.2018.0445.
29. *Tufek I., Mourmouris P., Doganca T. et.al.* Robot-Assisted Partial Nephrectomy for T1b Tumors: Strict Trifecta Outcomes. JSLS. 2017;21(1). Doi: 10.4293/JSLS.2016.00113.
30. *Hennessey D.B., Wei G., Moon D. et.al.* Strategies for success: a multi-institutional study on robot-assisted partial nephrectomy for complex renal lesions. BJU Int. 2018;121(Suppl. 3):40–47. Doi: 10.1111/bju.14059.
31. *Lista G., Buffi N. M., Lughezzani G. et al.* Margin, ischemia, and complications system to report perioperative outcomes of robotic partial nephrectomy: a European Multicenter Observational Study (EMOS project). Urology. 2015;85(3):589–595. Doi: 10.1016/j.urology.2014.09.068.
32. *Mathieu R., Verhoest G., Droupy S. et al.* Predictive factors of complications after robot-assisted laparoscopic partial nephrectomy: a retrospective multicentre study. BJU Int. 2013;112(4):E283-9. Doi: 10.1111/bju.12222.
33. *Porpiglia F., Bertolo R., Fiori C.* Words of Wisdom: Re: Residual Parenchymal Volume, Not Warm Ischemia Time, Predicts Ultimate Renal Functional Outcomes in Patients Undergoing Partial Nephrectomy. Eur Urol. 2016;69(1):176–177. Doi: 10.1016/j.eururo.2015.10.035.
34. *Kang M., Gong I.H., Park H.J. et.al.* Predictive Factors for Achieving Superior Pentafecta Outcomes Following Robot-Assisted Partial Nephrectomy in Patients with Localized Renal Cell Carcinoma. J Endourol. 2017;31(12):1231–1236. Doi: 10.1089/end.2017.0369.
35. *Bertolo R., Autorino R., Simone G. et al.* Outcomes of Robot-assisted Partial Nephrectomy for Clinical T2 Renal Tumors: A Multicenter Analysis (ROSULA Collaborative Group). Eur Urol. 2018;74(2):226–232. Doi: 10.1016/j.eururo.2018.05.004.
36. *Delto J.C., Paulucci D., Helbig M.W. et.al.* Robot-assisted partial nephrectomy for large renal masses: a multi-institutional series. BJU Int. 2018;121(6):908–915. Doi: 10.1111/bju.14139.

Поступила 17.01.20
Принята в печать 23.09.20
Received 17.01.20
Accepted 23.09.20

Источник финансирования: Отсутствует
Financing source: Absents

NEPHRON SPARING SURGERY IN COMPLEX KIDNEY TUMORS

S.A. Rakul, K.V. Pozdnyakov, R.A. Eloev

Saint Petersburg City Clinical Hospital No 40,
Saint Petersburg, Russia

Corresponding author: S.A. Rakul – Ph.D., MD, Head of the Department of Urology of Saint Petersburg City Clinical Hospital No 40, Saint Petersburg, Russia; e-mail: 79119257502@yandex.ru

Aim: To analyze the results of nephron sparing surgery (NSS) in patients with complex and large kidney tumors (R.E.N.A.L. 10-12).

Materials and methods: A total of 361 interventions for kidney neoplasm were performed from 2013 to 2018, including 207 (57,34%) NSS. The complex renal tumors were defined using R.E.N.A.L. nephrometry score. In 44 patients, tumors had a R.E.N.A.L. score of 10-12 (21,26%). Postoperative complications were classified using Clavien-Dindo system. Estimated glomerular filtration rate (eGFR) was assessed before operation and on the 1st-3rd postoperative day.

Results. Among tumors with R.E.N.A.L. score of 10-12, T1a, T1b and T2 stages were found in 13,64%, 70,45% and 15,91% cases, respectively. Robot-assisted partial nephrectomy was performed in 95%, while laparoscopic procedure was done in 5% of patients. Median operation time was 190 [170; 215] min, while median blood loss was 150 [100; 300] ml. There were 2 intraoperative complications (4,55%). Intraoperative complications were recorded in 2 (4.55%) patients. Postoperative complications developed in 22.73% of cases, including 3 patients with Grade I-II (6.82%) and 7 patients with Grade III complications (15.91%). Total, segmental ischemia and zero-ischemia was used in 31 (70.45%), 12 (27.27%) and 1 (2.27%) patients, respectively. The median duration of total ischemia was 20.0 [17; 25] min. A positive surgical margin was found in 1 (2.27%) patient. In 46.51% of cases, there was no decrease in eGFR in the early postoperative period. In 28% of patients, eGFR decreased by more than 20%. On average, GFR declined by 6.01%.

Conclusion. NSS in patients with complex renal tumors is an effective alternative to radical nephrectomy, which provides an acceptable level of postoperative complications, with moderate decrease in eGFR and low rate of positive surgical margin.

Key words: *kidney cancer, partial nephrectomy, complications, robot-assisted partial nephrectomy*

Author declare no conflict of interests. For citation: Rakul S.A., Pozdnyakov K.V., Eloev R.A. Nephron sparing surgery in complex kidney tumors. Urologiia. 2020;6:00–00

Doi: https: //dx.doi.org/10.18565/urology.2020.6.00-00

Информация об авторах:

Ракул С.А. – д.м.н., заведующий урологическим отделением СПБГБУЗ «Городская больница № 40», Санкт-Петербург, Россия; e-mail: 79119257502@yandex.ru

Поздняков К.В. – врач-уролог урологического отделения СПБГБУЗ «Городская больница № 40», Санкт-Петербург, Россия

Елоев Р.А. – к.м.н., врач-уролог урологического отделения СПБГБУЗ «Городская больница № 40», Санкт-Петербург, Россия

Author information:

Rakul S.A. – Ph.D., MD, Head of the Department of Urology of Saint Petersburg City Clinical Hospital No 40, Saint Petersburg, Russia; e-mail: 79119257502@yandex.ru

Pozdnyakov K.V. – urologist at the Department of Urology of Saint Petersburg City Clinical Hospital No 40, Saint Petersburg, Russia

Eloev R.A. – Ph.D., urologist at the Department of Urology of Saint Petersburg City Clinical Hospital No 40, Saint Petersburg, Russia

Bionika media